

Johanna Nokso-Koivisto, Paula Tähtinen ja Saku T. Sinkkonen

## Sekretorinen välikorvatulehdus eli liimakorva

Kun välikorvassa on juoksevaa tai limaista eritettä yhtäjaksoisesti vähintään kolmen kuukauden ajan, kyseessä on välikorvaeritteen pitkittyminen tai sekretorinen välikorvatulehdus eli liimakorva. Eritteisyys johtuu välikorvan ilmastoitumishäiriöstä ja limakalvon limantuoton lisääntymisestä. Usein taustalla on tavanomainen ylähengitystieinfektio tai äkillinen välikorvatulehdus. Välikorvaerite aiheuttaa tilapäisen johtumistyyppisen kuulon heikkenemisen. Erite poistuu usein itsestään kuukausien kuluessa. Välikorvan tuuletusta voidaan parantaa itseilmastoinnilla eli puhaltamalla ilmaa välikorvaan (Valsalvan koe). Jos erite ei poistuu, välikorva tyhjenee ja ilmastoituu tärykalvoputkituksen avulla.

**H**aloo rouva, istuttko? Lapsellanne on liimakorva! Mutta ei hätää, minä voin parantaa poikanne kuulon!” ilmoitti aikoinaan eräs korvalääkäri lapsipotilaan äidille. Näin dramaattisesti ei enää välikorvaeritteen pitkittymiseen suhtauduta, mutta välikorvaerite on edelleen varsin yleinen ja huolta aiheuttava löydös. On arvioitu, että kymmenen ikävuoteen mennessä 80 %:lla lapsista on välikorvassaan jossain vaiheessa pitkittyneesti eritettä, yleisimmin 0,5–4 ikävuoden välillä (1–3). Aikuisilla tämä on selvästi harvinaisempaa muun muassa vähäisemmän infektiokuorman ja anatomisten syiden takia.

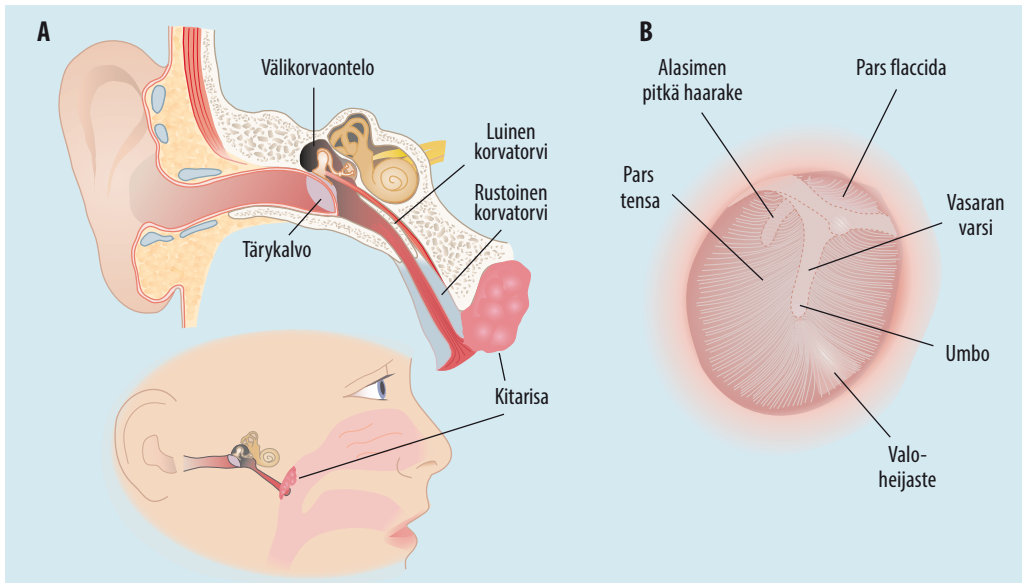
Sekretorisen välikorvatulehduksen diagnoosi voi olla vaativaa ja viivästyä merkittävästi. On arvioitu, että jopa puolessa tapauksista lapset eivät itse totea tai heidän huoltajansa huomaa merkittäviä oireita (4). Tärykalvo on tutkittaessa vaalea ja usein normaaliasentoinen. Liikkuvuuden arviointi voi olla vaikeaa etenkin pienillä lapsilla. Välikorvaerite aiheuttaa yleensä 20–30 dB:n johtumistyyppisen, kuulorekisterin bassopäähän painottuvan kuulon heikkenemisen, joka vastaa karkeasti korvatulpan pitämistä korvassa. Erityisesti lasten kuuloa on vaikeaa arvioida, ja kuulontutkimusten saatavuus voi olla rajallista. Toisaalta myös ylihoitoa saattaa esiintyä, sillä monesti

tärykalvoputkituksesta päätettäessä arvioidaan pelkästään eritteisyyden kestoa eikä toimenpiteen tarpeellisuutta kokonaisuuden kannalta.

### Määritelmä

Viruksen aiheuttaman ylähengitystieinfektion aikana välikorvassa voi olla nestettä tai limaa ilman pullotusta tai muita tulehduksen merkkejä tärykalvossa. Äkillinen välikorvatulehdus on virusten tai bakteerien aiheuttama äkillinen, oireinen välikorvan tulehdus. Pitkäaikainen märkäinen välikorvatulehdus on välikorvan yli kaksi kuukautta jatkunut tulehdus, joka yleensä aiheuttaa tärykalvoreiän ja jatkuvan tai usein toistuvan korvavuodon.

Välikorvaeritteen pitkittymisestä tai sekretorisesta välikorvatulehduksesta puhutaan, kun välikorvassa on juoksevaa tai sitkeää, limaista eritettä yhtäjaksoisesti yli kolmen kuukauden ajan. Kyseessä ei ole mikrobiologisessa mielessä tulehdus, ja oireet aiheutuvat yleensä välikorvassa olevan nesteen mekaanisesta vaikutuksesta tai välikorvan alipaineesta. Englanninkielisessä kirjallisuudessa käytetään muun muassa termejä serous, secretory tai nonsuppurative otitis media (SOM) ja otitis media with effusion (OME).



**KUVA 1.** Välikorvan, korvatorven (A) sekä oikean tärykalvon (B) anatomia. Ilmapitoinen välikorvan ontelo voidaan jaotella eri osiin, joista käytännön kannalta oleellisimmat ovat tärykalvon pars tensan takana sijaitseva mesotympanum ja sen yläpuolella sijaitseva epitympanum, joka jatkuu pars flaccidan yläpuolelle holvimaisena rakenteena kohti keskikuopan pohjaa. Mesotympanumin ja epitympanumin ilmastoituminen tapahtuu eri reittejä pitkin ja voi olla toisistaan riippumatonta.

## Välikorvan ja korvatorven anatomia ja toiminta

Välikorvan ja tärykalvon rakenteet esitetään **KUVASSA 1**. Välikorva sijaitsee nimensä mukaisesti ulkokorvan ja sisäkorvan välissä. Aikuisen tärykalvon halkaisija on 9–10 mm. Se muodostuu kolmesta solukerroksesta. Lateraalimpana on epidermaalinen solukerros, joka jatkuu yhtenäisenä korvakäytävän ihon kanssa. Keskimmäinen kerros, lamina propria, vastaa tärykalvon jänteveydestä. Pars tensassa kollageenisäikeet ovat tarkasti järjestyneet. Pars flaccidassa kollageenisäikeet eivät ole samalla tavalla järjestäytyneitä ja tärykalvo on vähemmän jäntevä. Mediaalisimpana tärykalvossa on limakalvosolukerros, joka jatkuu yhtenäisenä välikorvan limakalvon kanssa.

Kuuloluuketju koostuu kolmesta luusta: vasarasta (malleus), alasimesta (incus) ja jalustimesta (stapes). Nämä luut muodostavat ketjun tärykalvon ja soikean ikkunan välille. Vasara kiinnittyy tärykalvoon ja jalustimen levy kiinnittyy sisäkorvaan soikeaan ikkunan kautta. Kuuloluut kiinnittyvät ympäristöönsä ligamentein. Välikorvan ja kuuloluuketjun tehtävänä

on toimia impedanssimuuntimena eli muuntaa ilman suuriamplitudinen värähtely sisäkorvan nesteiden pieniä amplitudiseksi värähtelyksi.

Välikorvan ontelo on yhteydessä nenänieluun aikuisilla noin 35 mm pitkän korvatorven välityksellä (**KUVA 1**). Korvatorven välikorvanpuoleinen luinen kolmannes aukeaa välikorvan etuosaan. Nenänielun puoleinen osa on rustoinen. Lepotilassa korvatorvi on kiinni, mutta se avautuu aktiivisen lihastyön seurauksena niellessä ja haukotellessa. Pienten lasten korvatorvi on lyhyempi ja sijaitsee horisontaalisemmin, mikä mahdollistaa helpommin eritteiden pääsyn nenänielusta välikorvaan. Tämä on yksi syy siihen, että lapsilla on enemmän äkillisiä välikorvatulehduksia.

Välikorvan ja korvatorven epiteeli koostuu pääosin värekarvallisista epiteelisoluista, jotka tuottavat antimikrobiaalisia proteiineja, sekä pikarisoluista (goblet cells), jotka tuottavat sekä limaista (mukoottista) että juoksevaa (seroosista) limaa. Värekarvojen liikesuunta välikorvasta korvatorven kautta nenänieluun ja epiteelin tuottamat antimikrobiaaliset proteiinit estävät bakteerien kolonisaatiota välikorvaan.

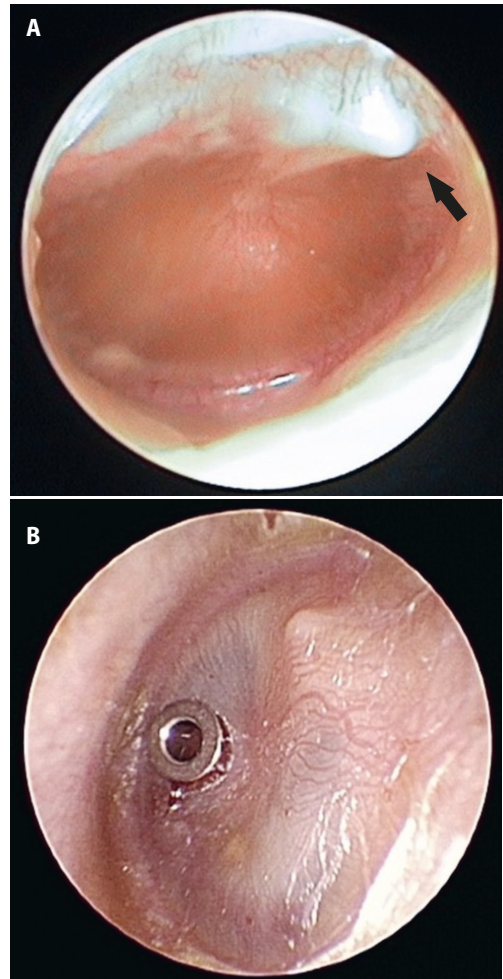
## Kun välikorva sairastuu

Normaalisti välikorvan ontelo on ilmapitoinen. Korvatorven avautuminen päästää välikorvaan muutaman mikrolitran ilmaboluksen, joka tasaa paineen välikorvan ja nenänielun välillä. Välikorvaontelon limakalvon tuottaman vähäisen limamäärän värekarvat siirtävät korvatorven kautta nenänieluun.

Välikorvan eritteisyys voi pitkittyä joko välikorvan limakalvon poikkeavan limantuoton, puutteellisen liman poiston, mekaanisesta esteestä johtuvan heikentyneen tuuletuksen tai korvatorven toimintahäiriön seurauksena (KUVA 2 ja TAULUKKO). Välikorvassa oleva erite tai alipaineesta johtuva tärykalvon vetäytyminen sisäänpäin vaimentaa tärykalvon ja kuuloluuketjun liikettä, mikä aiheuttaa johtumistyyppisen kuulon heikkenemisen.

Välikorvan eritteisyys kehittyy tavallisimmin joko tavanomaisen ylähengitystieinfektion tai bakteerien aiheuttaman äkillisen välikorvatulehduksen jälkeen (4). Virusten aiheuttama ylähengitystieinfektio muuttaa hengitystien limakalvon immuunipuolustusta. Se indusoi sytokiinien aktiivisuutta ja tulehduksenvälittäjäaineita sekä lisää bakteerikolonisaatiota ja bakteerien kiinnittymistä limakalvolle (5,6). Infektio myös lisää liman tuottoa, muuntaa liman koostumusta sekä heikentää värekarvojen toimintaa ja liman poistumista. Nämä voivat johtaa korvatorven toimintahäiriöön, välikorvan alipaineeseen ja liman kertymiseen välikorvaan (3).

Rakenteelliset poikkeavuudet nenänielussa, suulaessa ja korvatorvessa, esimerkiksi suurentunut kitarisa, suulakihalkio tai keskikasvojen hypoplasia, altistavat välikorvan ilmastointihäiriölle. Näissä tilanteissa korvatorven nenänielun puoleinen suuaukko voi olla ahtaunut, korvatorvea ympäröivät lihakset toimivat puutteellisesti tai korvatorvi on rakenteellisesti kapea. Tällöin välikorvan tuuletus heikentyy ja onteloon muodostuu alipaine, joka vetää tärykalvoa sisäänpäin ja aiheuttaa kudospaineen imeytymisen välikorvan limakalvolta välikorvan onteloon. Korvatorven toimintahäiriö voi esiintyä myös erillisenä ongelmana ilman mitään altistavaa sairautta.



**KUVA 2.** Tärykalvo pitkittyneen välikorvaeritteen yhteydessä. A. Oikea korvan tärykalvo on paksu, läpikuultamaton, hieman sisäänvetäytynyt, ja vasaran nuppi (nuoli) erottuu selvästi. B. Vasen tärykalvo on paksuuntunut ja sen verisuonitus korostunut. Tärykalvon etuosaan on asetettu titaaniputki. Kuvan oikeudet: Aino Ruohola, Paula Tähtinen ja Miia Laine, Turun yliopisto. © Kirjoittajat.

## Lapsen sekretorinen välikorvatulehdus

Pienet lapset sairastavat paljon viruksen aiheuttamia ylähengitystieinfektioita ja näihin liittyviä äkillisiä välikorvatulehduksia. Välikorvan eritteisyys pitkittyy, kun neste ei poistu välikorvasta tavanomaisessa ajassa infektion jälkeen (7). Kaikki keinot, joilla pystytään vähentämään hengitystieinfektioiden määrää, auttavat myös pitkittyneen välikorvaeritteen ehkäisyssä. Näitä keinoja ovat muun muassa hyvä käsihygienia,

**TAULUKKO.** Pitkittyneen välikorvaeritteen syntymiseen johtavat syyt.

	Aiheuttaja esim.	Kommentti
<b>Limakalvosta johtuva eritteisyys</b>		
Liiallinen limantuotto	Infektio	Eryteisesti lapset
Limnan poistumisen häiriö	Värekarvojen toimintahäiriö	Tavallisin syy on infektiio, synnynnäinen värekarvojen toimintahäiriö (PCD) on harvinainen
<b>Välikorvan tuulettumisen ongelma</b>		
Korvatorvea avaavien lihasten toimintahäiriö	Suulakihalkio	–
Korvatorven mekaaninen tukos	Kitarisa, kasvain	Nenänielun kasvaimia lähinnä aikuisilla
Korvatorven limakalvon turvotuksesta johtuva ilmastointiongelma	Infektio	Limakalvoturvotus myös välikorvassa ja nenänielussa
Aiheutettu välikorvan alipaine	Tutin käyttö, niiskuttelu	Lapset, tic- eli nykimisoire

pienet päiväkotiryhmät sekä pneumokokki- ja influenssarokotukset.

Äkillisen välikorvatulehduksen jälkitarkastusta ei enää suositella rutiinimaisesti kaikille lapsille. Kuitenkin korvat tulee tutkia 4–6 viikon kuluttua diagnoosista, jos lapsella on puheen tai muun kehityksen ongelmia tai hän ei kuule normaalisti. Jälkitarkastus voi olla tarpeen myös, jos alle yksivuotiaalla lapsella todetaan molemminpuolinen välikorvatulehdus tai jos lapsi sairastaa toistuvia välikorvatulehduksia (8,9).

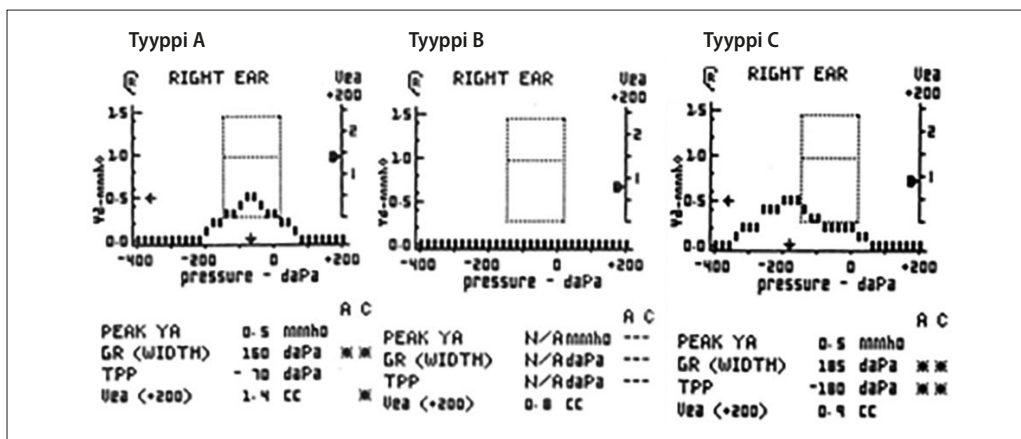
**Diagnoosi.** Pitkittyneet välikorvaeritteet saattaa olla pienellä lapsella näennäisen oireeton tai tulla esiin kuulon heikkenemisenä arjessa tai kuuloseulassa. Kuulon heikkenemiseen voivat viitata toistuva väärin kuuleminen, vaikeudet reagoida selän takaa puhuttaessa, puheen kehityksen viivästyminen tai keskittymiskyvyn heikentyminen meluisassa ympäristössä. Neuvolassa kuulontutkimus onnistuu yleensä vasta 4–5 vuoden iästä lähtien. Vanhemmat lapset osaavat usein kuvata korvassa lukkoisuuden ja tukkoisuuden tunnetta ja poksattelua.

Tutkittaessa tärykalvon asento on normaalin kovera tai sisäänpäin vetäytyneet (**KUVA 2 A**) ja tärykalvo liikkuu jäykästi. Tärykalvon ulkonäkö voi vaihdella läpikuultavasta ja kirkasheijasteisesta harmaan sameaan, joten pelkän ulkonäön perusteella diagnoosia ei voida tehdä. Diagnostiikassa pneumaattinen otoskopia tai tympanometria ovat välttämättömiä (10,11). Huipukas tympanogrammi sulkee pois välikorvaeritteen (**KUVA 3**). Välikorvaerite on todennäköinen, jos saadaan toistetusti huiputon tympanogrammi eikä tärykalvolla ole ilmastointiputkea tai muita reikää (12–14).

**Seuranta.** Välikorvaeritteen spontaanin poistumisen todennäköisyys riippuu eritteen aiheuttajasta ja eritemuodostuksen kestosta. Äkillisen välikorvatulehduksen aikana välikorvaan kertyneen nesteiden poistuminen kestää tavallisesti 1–3 kuukautta (15,16). Jos välikorvaeritteen kestosta ei ole tietoa, tutkimusten mukaan joka neljännellä leikki-ikäisellä erite häviää kolmen kuukauden seurannassa. Jos eritettä on ollut kolme kuukautta molemminpuolisesti, vain 30 %:lla erite häviää 6–12 kuukauden kuluessa, eikä pitkällä seurannalla siten saada juurikaan lisähyötyä (4).

Välikorvaeritteen spontaanin poistumista tulisi siis odottaa kolmen kuukauden ajan (eritteen ilmaantumisen alusta tai diagnoosin asettamishetkestä), jos merkittäviä oireita ei ole. Mikäli lapsi on yli kaksivuotias eikä hänellä ole haittaavaa kuulon heikkenemistä ja puheenkehitys on normaalia, voidaan välikorvaeritteen poistumista seurata pidempäänkin, 3–6 kuukautta, etenkin infektiottoman ajanjakson (kesän) yli. Seurannassa tulee kiinnittää huomiota eritteen lisäksi kuulon mahdolliseen heikkenemiseen ja tärykalvomutoksiin (esimerkiksi mahdollisen alipaineen aiheuttama tärykalvon sisään vetäytyminen). Usein sopiva seurantaväli on 2–3 kuukautta.

Hoitamaton, pitkään jatkunut välikorvan ilmastoitumisongelma ja eritteisyys voivat aiheuttaa kuulon heikkenemisen vuoksi puheen kehityksen viivästyistä, keskittymisvaikeuksia ja käytösongelmia sekä heikentää suoriutumista koulussa. Lisäksi ne voivat aiheuttaa korvan rakenteellisia muutoksia kuten kiinnikkeisen tärykalvon tai kuuloluiden syöpmistä (4).



**KUVA 3.** Tympanogrammin tulkinta. Tyyppi A (normaali tympanogrammi): selvä huippu kohdassa, jossa korvakäytävän paine on sama kuin täryontelon paine. Tyyppi B: lähes vaakasuora viiva, välikorvassa on todennäköisesti eritettä. Tyyppi C: painelukema alle -100 dPa viittaa välikorvan huonoon ilmastointiin.

**Tärykalvoputkitus.** Pitkittyneen välikorvan eritteisyyden ja sekretorisen välikorvatulehduksen ensisijainen hoito on kirurginen eli tärykalvoputkitus. Putkituksessa välikorvaerite imetään pois tärykalvoon tehdyn reiän kautta ja reikään asetetaan ilmastointiputki (**KUVA 2 B**). Putkitus poistaa eritteen ja parantaa kuuloa ainakin putkituksen ajan (17). Hoitopäätös tehdään yksilöllisesti, ja siinä huomioidaan muun muassa välikorvaeritteisyyden kesto, lapsen ikä, puheenkehitys, kuulon heikkeneminen, muut korvaoireet, mahdolliset tärykalvomutokset, eritteisyyden tois- tai molemminpuolisuus, mahdolliset perussairaudet sekä vuodenaika (4,18).

**Kitarisan poistoa** suositellaan, jos lapsi on yli kolmevuotias, erityisesti jos kyseessä on uusintaputkitus tai lapsella on suurentuneesta kitarisasta aiheutuvia muita oireita kuten jatkuvaa nenän tukkoisuutta tai unta häiritsevää kuorsausta (4). Pelkkää tärykalvopistoa tai nielurisoiden poistoa ei suositella hoidoksi.

**Ilmastointi.** Välikorvaa voi yrittää ilmastoیدا puhaltamalla siihen ilmaa nenänielusta (Valsalvan koe). Tarkoitukseen on saatavilla myös kaupallisia apuvälineitä (esimerkiksi Otovent®). Niiden avulla nenänieluun muodostetaan positiivinen paine, joka auttaa ilman kulkeutumista välikorvaan. Tällaista välikorvan ”itseilmastointia” voi ohjata tekemään päivittäin, jos välikorvassa on eritettä tai alipainetta, mutta se vaatii yhteistyökykyä ja onnistuu yleensä vasta lä-

hempänä kouluikä. Systemoidussa katsauksessa todettiin korvien tuuletuksen mahdollisesti lyhentävän välikorvan eritteisyyden kestoja ja parantavan elämänlaatua (19).

**Lääkehoito.** Oireetonta eritteistä välikorvaa ei tule hoitaa mikrobilääkkeillä. Cochranekatsauksen mukaan mikrobilääkehoidosta ei ole selvää hyötyä sekretorisen välikorvatulehduksen hoidossa (20). Suun kautta otettavilla glukokortikoideilla, antihistamiineilla, monitelukastilla tai limakalvoja supistavilla valmisteilla ei ole merkittävää vaikutusta eritteen poistumiseen (21,22). Mikäli potilaan nenä on jatkuvasti tukkoinen tai nuhainen, voidaan tehdä hoitokokeilu nenään annettavan glukokortikoidisuihkeen avulla.

**Kuulokoje.** Jos tärykalvoputkitus tai nukutus ei ole mahdollista, välikorvaeritteen aiheuttamaa kuulon heikkenemistä voidaan hoitaa myös kuulokojeella.

## Aikuisen sekretorisen välikorvatulehduksen erityispiirteet

Korvatorven vajaatoiminta ja välikorvan eritteisyys voivat jatkua lapsuudesta läpi elämän. Osalla potilaista välikorvan ilmastoitumisesta joudutaan huolehtimaan toistuvilla tärykalvoputkituksilla koko elämän ajan. Aina kun putki poistuu, kehittyy jälleen välikorvan alipaine ja eritteisyys, josta seuraa kuulon heikkenemistä, lukoisuutta ja paineen tunnetta.

## Ydinasiat

- ▶ Erite välikorvassa on tavallinen löydös etenkin lapsilla, joilla on toistuvasti ylähengitystieinfektioita.
- ▶ Välikorvaerite poistuu usein itsestään kuukausien aikana, eikä toimenpiteisiin kannata kiirehtiä.
- ▶ Pitkittyneen välikorvaeritteen tehokas hoito on tärykalvoputkitus.
- ▶ Aikuisilla välikorvan eritteisyys pitkittyy harvoin, ja jos se on ilmaantunut ilman edeltävää infektiota eikä poistu seurannassa, on tehtävä lähete erikoissairaanhoidon KNK-lääkärille.

**Pitkäaikaishaitat.** Tärykalvon vetäytyessä sisäänpäin riskinä on helmiäisen eli kolesteatooman kehittyminen varsinkin tärykalvon yläosaan pars flaccidan alueelle. Kolesteatooma on leikkaushoitoa vaativa, kasvainta muistuttava massa, joka muodostuu tyypillisesti retraktiomekanismilla. Sisään vetäytyneen tärykalvon pinta hilseilee keratiinia, joka alkaa kertyä massaksi tärykalvon muodostamaan säkkiin, joka puolestaan laajenee hilseilyn jatkuessa. Lisäksi kuuloluuketjun jäykistyminen tai katkeaminen on mahdollista. Kiinnikkeinen välikorvatulehdus eli adhesiiviotiitti kehittyy osalle potilaista, kun tärykalvo vetäytyy välikorvan mediaaliseen eli promontoriumiin kiinni ja arpeutuu siihen pysyvästi. Osalle potilaista kehittyy krooninen tärykalvoreikä tai tärykalvoputken poistuttua sen jättämä tärykalvoreikä ei ummistu. Hankalimmillaan sekretorinen välikorvatulehdus aiheuttaa jatkuvan tai usein toistuvan korvavuodon tärykalvoreiän läpi.

**Aikuisiällä alkanut sekretorinen välikorvatulehdus** ei ole kovin yleinen. Siten aikuisten statukseen täytyy kiinnittää erityistä huomiota: tulee selvittää nenänielun tila, onko korvatorvien suulla ahtauttavaa syytä kuten kasvainta, joka estää korvatorven normaalin toiminnan. Aikuisiällä kehittynyt hankala polypoottinen rinosinuiitti tai tulehduskipulääkeastma (NSAID-exacerbated respiratory

disease, NERD) saattavat myös olla taustalla. Tällöin näiden perussyiden tehokas hoitaminen on olennaista.

**Hoito.** Aikuisen pitkittyneen välikorvaeritteen hoitoperiaatteena on pyrkiä ilmastoimaan välikorva niin, että potilas on mahdollisimman vähäoireinen eikä hankalia jälkiseuraamuksia muodostu. Ensisijainen hoito on toistuva tärykalvoputkitus, joka tehdään yleensä paikallispuudutuksessa. Aikuisille subjektiivinen haitta on usein merkittävä, joten varsin nopeasti seurannan jälkeen voidaan edetä putkitukseen. Jos tarvitaan toistuvia putkituksia ja todetaan korvatorven toimintahäiriö, voidaan harkita korvatorven pallolaajennusta. Siinä nenäkätävän kautta viedään korvatorven suusta sisään pallolaajenninkatetri, jonka avulla rustoinen korvatorvi laajennetaan. Toimenpide on varsin hyvin siedetty ja auttaa valtaosaa potilaista, mutta kaikille se ei ole riittävän tehokas (23).

## Erikoissairaanhoidon lähettäminen

Lähete korva-, nenä- ja kurkkutautien klinikan arvioon voidaan tehdä, jos välikorvassa on ollut eritettä yhtäjaksoisesti vähintään kolmen kuukauden ajan. Aikuisen uutena ilmaantunut mutta pitkittyvä välikorvan eritteisyys on lähettämisen aihe seurannan jälkeen myös mahdollisen altistavan sairauden poissulkemiseksi. Kiireellinen lähete on hyvä tehdä, jos aikuisella on toispuolisen välikorvaeritteen lisäksi uutena ilmaantunut toispuolinen nenän tukkoisuus, jatkuva nuha tai verinen nenäerite.

## Lopuksi

Erite välikorvassa on hyvin tavallinen löydös lapsilla, erityisesti jos taustalla on toistuvia ylähengitystieinfektioita. Usein erite poistuu itsestään eikä toimenpiteisiin kannata kiirehtiä, etenkin jos lapsi on oireeton, kuulo vaikuttaa hyvältä ja puheenkehitys on normaalia. Aikuisilla löydös on harvinaisempi, ja jos se on ilmaantunut ilman edeltävää infektiota eikä poistu seurannassa, on korvalääkärin tutkimus paikallaan. ■

Kiitämme lämpimästi dosentti Heikki Rihkasta potilaskertomuksesta.

## KIRJALLISUUTTA

1. Paradise JL, Rockette HE, Colborn DK, ym. Otitis media in 2253 Pittsburgh area infants: prevalence and risk factors during the first two years of life. *Pediatrics* 1997;99:318–33.
2. Tos M. Epidemiology and natural history of secretory otitis. *Am J Otol* 1984;5:459–62.
3. Schilder AG, Chonmaitree T, Cripps AW, ym. Otitis media. *Nat Rev Dis Primers* 2016;2:16063.
4. Rosenfeld RM, Shin JJ, Schwartz SR, ym. Clinical Practice Guideline: Otitis Media with Effusion (Update). *Otolaryngol Head Neck Surg* 2016;154:S1–41.
5. Nokso-Koivisto J, Ehrlich GD, Enoksson F, ym. Otitis media: interactions between host and environment, immune and inflammatory responses. *Int J Pediatr Otorhinolaryngol* 2024;176:111798.
6. Thornton RB, Hakansson A, Hood DW, ym. Panel 7 – pathogenesis of otitis media – a review of the literature between 2015 and 2019. *Int J Pediatr Otorhinolaryngol* 2020;130:109838.
7. Chonmaitree T, Revai K, Grady JJ, ym. Viral upper respiratory tract infection and otitis media complication in young children. *Clin Infect Dis* 2008;46:815–23.
8. Tähtinen P, Ruuska T. Näin diagnosoit ja hoidat lapsen äkillisen välikorvatulehduksen. *Suom Lääkäril* 2024;79:e39394.
9. Välikorvatulehdus (lasten äkillinen). Käypä hoito -suositus. Suomalaisen Lääkäriseuran Duodecim, Korva-, nenä- ja kurkkutaudit – pään ja kaulan kirurgia ry:n, Suomen Lastenlääkäriyhdistys ry:n ja Suomen Yleislääketieteen yhdistys ry:n asettama työryhmä. Helsinki: Suomalainen Lääkäriseura Duodecim 2017 [päivitetty 6.9.2017]. [www.kaypahoito.fi](http://www.kaypahoito.fi).
10. Azevedo C, Firmino Machado J, Fontes Lima A, ym. Value of simple otoscopy in diagnosing otitis media with effusion in children. *Acta Otorrinolaringol Esp (Engl Ed)* 2023;74:175–81.
11. Tamir SO, Bialasiewicz S, Brennan-Jones CG, ym. ISOM 2023 research panel 4 – diagnostics and microbiology of otitis media. *Int J Pediatr Otorhinolaryngol* 2023;174:111741.
12. Helenius KK, Laine MK, Tähtinen PA, ym. Tympanometry in discrimination of otoscopic diagnoses in young ambulatory children. *Pediatr Infect Dis J* 2012;31:1003–6.
13. Palmu AA, Syrjänen R. Diagnostic value of tympanometry using subject-specific normative values. *Int J Pediatr Otorhinolaryngol* 2005;69:965–71.
14. Koivunen P, Alho OP, Uhari M, ym. Mini-tympanometry in detecting middle ear fluid. *J Pediatr* 1997;131:419–22.
15. Ruohola A, Laine MK, Tähtinen PA. Effect of antimicrobial treatment on the resolution of middle-ear effusion after acute otitis media. *J Pediatric Infect Dis Soc* 2018;7:64–70.
16. Tapiainen T, Kujala T, Renko M, ym. Effect of antimicrobial treatment of acute otitis media on the daily disappearance of middle ear effusion: a placebo-controlled trial. *JAMA Pediatr* 2014;168:635–41.
17. MacKeith S, Mulvaney CA, Galbraith K, ym. Ventilation tubes (grommets) for otitis media with effusion (OME) in children. *Cochrane Database Syst Rev* 2023;11:CD015215.
18. Rosenfeld RM, Tunkel DE, Schwartz SR, ym. Clinical practice guideline: tympanostomy tubes in children (update). *Otolaryngol Head Neck Surg* 2022;166:S1–55.
19. Webster KE, Mulvaney CA, Galbraith K, ym. Autoinflation for otitis media with effusion (OME) in children. *Cochrane Database Syst Rev* 2023;9:CD015253.
20. Mulvaney CA, Galbraith K, Webster KE, ym. Antibiotics for otitis media with effusion (OME) in children. *Cochrane Database Syst Rev* 2023;10:CD015254.
21. Mulvaney CA, Galbraith K, Webster KE, ym. Topical and oral steroids for otitis media with effusion (OME) in children. *Cochrane Database Syst Rev* 2023;12:CD015255.
22. Griffin G, Flynn CA. Antihistamines and/or decongestants for otitis media with effusion (OME) in children. *Cochrane Database Syst Rev* 2011;9:CD003423.
23. Luukkainen V, Kivekäs I, Silvola J, ym. Balloon eustachian tuboplasty: systematic review of long-term outcomes and proposed indications. *J Int Adv Otol* 2018;14:112–26.

**JOHANNA NOKSO-KOIVISTO, dosentti, korva-, nenä- ja kurkkutautien erikoislääkäri, osastonylilääkäri**  
Helsingin yliopistollinen sairaala ja Helsingin yliopisto

**PAULA TÄHTINEN, dosentti, lastentautien erikoislääkäri, kliininen opettaja**  
Turun yliopistollinen keskussairaala ja Turun yliopisto

**SAKU T. SINKKONEN, dosentti, korva-, nenä- ja kurkkutautien erikoislääkäri, osastonylilääkäri**  
Helsingin yliopistollinen sairaala ja Helsingin yliopisto

**VASTUUTOIMITTAJA**  
Tuomas Mirtti

## SIDONNAISUDET

**Johanna Nokso-Koivisto:** Luottamustoimet (The European Society of Pediatric Otorhinolaryngology, members' committee; The International Society for Otitis Media, board member)

**Paula Tähtinen:** Luottamustoimet (The European Scientific Working group on Influenza and other Respiratory Viruses (ESWI), Board Member; Turun yliopiston Kliinisen tutkijalinjan ohjausryhmän jäsen; Turun yliopiston Kliinisen tutkijakoulun koulutustyöryhmän jäsen; Turun yliopiston ammatillisen jatkokoulutuksen toimikunnan (AJT) jäsen; Valtakunnallisen ammatillisen jatkokoulutuksen toimikunnan (VAJT) jäsen)

**Saku T. Sinkkonen:** Luottamustoimet (Suomen Korvakirurgiyhdistys ry, puheenjohtaja)