

Jari Honkaniemi, Hannu Haapasalo, Hanna Raunio, Marjaana Tiainen, Anne Räisänen-Sokolowski ja Aki Hietaharju

Paraneoplastiset neurologiset sairaudet

Paraneoplastiset neurologiset sairaudet johtuvat syövän aiheuttamasta immunologisesta prosessista. Mikä tahansa hermoston osa saattaa vaurioitua. Diagnoosi ei yleensä ole vaikea, jos potilaalla on paraneoplastiselle sairaudelle tyypillinen oirekuva ja kliinikko osaa epäillä sairautta. On tärkeää päästä nopeaan diagnoosiin, koska hoitamattomana sairaus aiheuttaa usein pysyvän neurologisen vaurion. Osa potilaista hyötyy immunosuppressiivisista tai immunomodulatorisista hoidoista. Olemassa oleva syöpäsairaus on kuitenkin jatkuvan immunogeenisuuden lähde, ja sen toteaminen ja hoitaminen voivat lopettaa neurologisen oirekuvan etenemisen. Jos oireiston takana olevaa syöpäsairautta ei löydetä eikä hoideta, neurologinen oireisto yleensä etenee ja saattaa johtaa potilaan menehtymiseen ennen syöpäsairauden toteamista.

Paraneoplastiset neurologiset sairaudet ovat syöpiin immunologisesti liittyviä keskus- tai ääreishermoston sairauksia, jotka eivät ole yhteydessä hoitojen haittavaiikutuksiin, infektioihin, metabolisiin häiriöihin, ravitsemuspuutoksiin tai koagulopatioihin. Ensimmäinen tiedossamme oleva artikkeli aiheesta on vuodelta 1890 (1). Yleensä paraneoplastinen neurologinen sairaus ilmaantuu ennen syövän toteamista. Joskus vain hyvin spesifinen solupopulaatio vaurioituu, ja joskus oireisto vaurioittaa hermostoa laaja-alaisesti. Sairaus etenee alussa nopeasti ja johtaa usein palautumattomaan solutuhoon, minkä vuoksi epäilyn paraneoplastisista oireyhtymistä tulisi heti johtaa jatkotutkimuksiin syöpäsairauden löytämiseksi. Paraneoplastisten vasta-aineiden löytyminen tukee vahvasti ajatusta paraneoplastisesta oireyhtymästä, koska osa niistä on melko spesifisiä syöpäsairauksille (2). Ellei paraneoplastisen oireyhtymän aiheuttanutta syöpää löydetä, neurologinen oireisto yleensä etenee ja voi pahimmillaan johtaa kuolemaan.

Epidemiologia

Toistaiseksi laajimman epidemiologisen tutkimuksen mukaan paraneoplastisten neurologis-

ten oireyhtymien ilmaantuvuus on 0,9/100 000 henkilövuotta ja esiintyvyys 4/100 000. Paraneoplastinen oireyhtymä diagnosoitiin keskimäärin yhdellä kolmestasadasta syöpäpotilaasta (3).

Diagnostiset kriteerit

Paraneoplastisten neurologisten oireyhtymien ensimmäisissä diagnostisissa kriteereissä oireyhtymät jaettiin klassisiin ja ei-klassisiin oireyhtymiin (4). Kriteereissä painotettiin solunsisäisten onkoneuraalisten vasta-aineiden merkitystä. Diagnostisten kriteerien päivitys koettiin välttämättömäksi, koska osa neuronien pintaproteiineja ja reseptoreiden alayksiköitä kohtaan suuntautuvien vasta-aineiden aiheuttamista autoimmuunienkefaliiteista osoittautui paraneoplastisiksi. Luokittelusta jätettiin pois useita syöpään mahdollisesti liittyviä neurologisia sairauksia, kuten myosiitti, joille on omat diagnostiset kriteerit (5). Uusissa kriteereissä klassinen neurologinen paraneoplastinen oireyhtymä on korvattu käsitteellä suuren riskin fenotyyppi ja uusina käsitteinä esitellään keskisuuren ja pienen riskin fenotyypit. Käsitteestä onkoneuraalinen vasta-aine on myös luovuttu, ja vasta-aineet on luokiteltu suuren (yli 70 % to-

TAULUKKO. Paraneoplastisen neurologisen oireyhtymän riski.

Kliininen kuva	Pisteytys
Fenotyyppi	
Suuren riskin fenotyyppi	3
Keskisuuren riskin fenotyyppi	2
Fenotyyppi, jonka ei ole todettu liittyvän syöpiin	0
Vasta-aineet	
Suuren riskin vasta-aineet	3
Keskisuuren riskin vasta-aineet	2
Pienen riskin vasta-aineet tai ei vasta-aineita	0
Syöpä	
Fenotyyppiin ja mahdolliseen vasta-aineseen yleensä liittyvä syöpä tai epätavallinen syöpä, josta antigeeni osoitettavissa	4
Syöpää ei todettu mutta seuranta < 2 vuotta	1
Syöpää ei todettu ja seuranta > 2 vuotta	0
Diagnostinen varmuus, pisteytyksen perusteella	
≥ 8: varma	
6-7: todennäköinen	
4-5: mahdollinen	
≤ 3: ei paraneoplastinen neurologinen oireyhtymä	

dennäköisyydellä yhteys syöpään), keskisuuren (30–70 %:n todennäköisyys) ja pienen riskin (alle 30 %:n todennäköisyys) vasta-aineisiin. Suuren riskin fenotyyppijä ovat enkefalomyeliitti, limbinen enkefaliitti (LE), nopeasti etenevä pikkuaivo-oireyhtymä, opsklonus-myoklonusoireyhtymä (OMS), sensorinen neuronopatia, ruoansulatuskanavan pseudo-obstruktio ja Lambert–Eatonin myasteeninen oireyhtymä (LEMS) ([INTERNETTAULUKKO](#)) (5).

Paraneoplastisen neurologisen oireyhtymän todennäköisyyttä voidaan arvioida pisteyttämällä kliininen kuva, mahdollinen vasta-ainepositiivisuus ja syöpäsairaus ([TAULUKKO](#)). Varma diagnoosi (vähintään kahdeksan pistettä) vaatii todetun vasta-ainepositiivisuuden.

Suuren riskin fenotyyppit

Nopeasti etenevästä pikkuaivo-oireyhtymästä käytettiin aikaisemmin nimeä paraneoplastinen tai subakuutti pikkuaivodegeneraatio. Kyseessä on vaikea pikkuaivo-oireisto, joka invalidisoi potilaan nopeasti (5). Ataksia on aluksi epäsymmetrinen osalla potilaista (6).

Patologisena mekanismina on Purkinjen solujen tuhoutuminen.

Antineuronaalisia vasta-aineita esiintyy noin 70 %:lla potilaista (7). Niistä yleisimpiä ovat anti-Yo, anti-Ri ja anti-Tr/DNER. Taustalla olevista syövästä tavallisimpia ovat munasarjaja rintasyöpä, eturauhassyöpä, pienisoluinen keuhkokarsinoma ja Hodgkinin lymfooma. Aivojen magneettikuvaus on usein sairauden alkuvaiheessa normaali, mutta myöhemmin potilaille kehittyy pikkuaivoatrofia. Nopeasti etenevän pikkuaivo-oireyhtymän ennuste on huono erityisesti, jos se kytkeytyy anti-Yo-vasta-aineisiin ja rinta- tai munasarjasyöpään (8).

Sensorisessa neuronopatiassa T-soluvälitteinen vaurio kohdistuu spinaaliganglioiden sensorisiin neuroneihin (7). Paraneoplastisen sensorisen neuronopatian tyypillinen ensioire on nopeasti etenevä kivulias tuntohäiriö. Sensoriset oireet painottuvat yläraajoihin ja ovat aluksi epäsymmetrisiä tai multifokaalisia, mutta ne etenevät myöhemmin kaikkiin raajoihin. Potilailla voi myös esiintyä aivohermo-oireita, motorisia oireita ja autonomisen hermoston oireita. Kliinisessä tutkimuksessa todetaan asennotunnon vaikea häiriö ja tähän liittyvä sensorinen ataksia (5,9).

Oireiston taustalta löytyy useimmiten pienisoluinen keuhkokarsinoma, mutta myös rinta- ja munasarjasyöpä, Hodgkinin lymfooma, virtsarakon ja eturauhasen syöpä tai neuroendokriinisia kasvaimia (9). Neuronaalisia auto-vasta-aineita löytyy 80 %:lta potilaista. Yleisimpiä ovat anti-Hu ja anti-CV2/CRMP5 (6).

Limbinen enkefaliitti (LE) kuvattiin alun perin paraneoplastisena oireyhtymänä, mutta myöhemmin on todettu, että 60 %:lla potilaista se ei liity syöpäsairauksiin (10). Oireyhtymän tyypillisin ilmentymä on subakuutti lähimuis-tin häiriö. Muita mahdollisia oireita ovat epileptiset kohtaukset, ärtyneisyys, masennus ja kognitiivinen heikentyminen (11,12).

Yleisimmät LE:hen assosioituvat syöpäsairaudet ovat pienisoluinen keuhkokarsinoma ja rintasyöpä. Hu-vasta-aineisiin liittyvä LE on harvoin yksittäinen oirekokonaisuus vaan usein osa multifokaalista enkefalomyeliittiä (13). CV2/CRMP5-vasta-aineisiin liittyvän LE:n liitännäisoreita ovat sensorimotorinen neuro-

patia, pikkuaivoataksia, korea, optikusneuriitti ja uveitti (14). Ma2-vasta-aineeseen liittyvässä LE:ssä todetaan usein hypotalamuksen ja aivovungon toimintahäiriöitä (15). Myös AMPA- ja GABA_B-reseptorivasta-aineiden aiheuttamat autoimmuunienkefaliitit ovat usein paraneoplastisia (6).

Aivojen magneettikuvassa nähdään tyyppillisesti bilateraaliset ohimolohkojen mediaaliosiin rajoittuvat leesiot. Löydökset voivat paikallistua limbisessä järjestelmässä myös hyvin rajatulle alueelle, kuten hypotalamukseen ja nisälisäkkeisiin. Osalla potilaista kuvantamislöydöksenä on massalesio, joka voi herättää virheellisen epäilyn gliomasta tai lymfoomasta. EEG on usein poikkeava (11,12,16).

Enkefalomyeliitin nimikettä tulisi käyttää vain, mikäli neurologinen toimintahäiriö ilmenee useissa paikoissa hermostoa, myös ääreishermostossa (4,5). Obduktioissa tulehdus-soluiinfilttraatteja on löydetty limbisestä järjestelmästä, aivovungosta, pikkuaivoista, takajuurten ganglioista ja suoliston hermopunksesta (7). Oireisto liittyy lähes aina pienisoluisen keuhkokarsinoomaan ja harvoin kivessyöpiin tai eturauhassyöpään. Potilailla todetaan eniten anti-Hu- ja anti-CRMP5-autovasta-aineita (13,17). Immunologisista hoidoista ei ole yleensä hyötyä anti-Hu-positiivisissa enkefalomyeliiteissä (6).

Lambert-Eatonin myasteenisessa oireyhtymässä (LEMS) keskeisiä oireita ja löydöksiä ovat hitaasti etenevä lihasheikkous, voimakas uupumus, autonomisen hermoston toimintahäiriö ja arefleksia (18). Lihasheikkous alkaa yleensä alaraajojen tyvilihaksista ja etenee aluksi olkavarren lihaksiin ja myöhemmin raajojen distaaliosiin ja lopulta silmien ja nielun lihaksiin. Toisin kuin myasthenia graviksessa ptosis, kaksoiskuvat, nielemisvaikeudet ja dysartria ovat lieviä ja usein ohimeneviä. Dysautonomiaa esiintyy 80–96 %:lla potilaista (18,19).

LEMS on paraneoplastinen yli puolella potilaista. Yleisin oireyhtymään kytkeytyvä syöpä on pienisoluisen keuhkokarsinooma. Noin 90 %:lla LEMS-potilaista löytyy vasta-aineita hermo-lihasliitoksen presynaptisen kalvon P/Q-tyypin ja 33–49 %:lla N-tyypin kalsiumkanavia kohtaan (20–22). Vasta-aineet eivät ole

LEMS:lle spesifisiä: niitä löytyy joskus myös terveiltä, muita neurologisia tauteja sairastavilta sekä neurologisesti oireettomilta keuhkosityöpäpotilailta (23). Myös intrasellulaarisia SOX-1-vasta-aineita esiintyy LEMS-potilailla. Autoimmuuni-LEMS:ssa SOX-1-vasta-aineiden esiintyvyys on kuitenkin vain 0–5 % ja paraneoplastisessa 64 % (24,25).

Opsoklonus-myoklonusoireyhtymä (OMS). Opsoklonuksella tarkoitetaan binokulaarisista silmien liikehäiriötä, jossa esiintyy nopeita nykiviä silmänliikkeitä kaikkiin liikesuuntiin (26). Myoklonus on raajojen äkillistä ja lyhytkestoista nytkähtelyä. Erityisesti lapsilla esiintyy liitännäisoreirena ataktinen kävelyhäiriö. Osalla potilaista voi esiintyä myös vapinaa ja dysartriaa. Lapsilla yleisin oireyhtymään liittyvä syöpäsairaus on neuroblastooma ja aikuisilla pienisoluisen keuhkokarsinooma ja rintasyöpä (5,27). Nuorilla aikuisilla sairaus voi olla myös idiopaattinen tai infektion laukaisema, mutta nuorilla naisilla voi taustalta löytyä munasarjojen teratooma (28).

Aivojen magneettikuvaus ja selkäydinnes-tutkimus ovat usein löydöksiltään normaali. Suurimmalla osalla potilaista ei myöskään esiinny neuronaaalisia autovasta-aineita. Poikkeuksen muodostavat potilaat, joilla OMS liittyy rinta- tai munasarjasyöpään (6). Lähes kaikilta heistä löytyy anti-Ri-vasta-aineita (29).

Neuroblastoomaan liittyvä OMS on lapsilla taudinkulultaan krooninen, ja siihen liittyy pahenemisvaiheita hoidoista huolimatta (30). Munasarjojen teratoomaan ja pienisoluisen keuhkokarsinoomaan liittyvä OMS on monofaasinen, ja oireet väistyvät usein kokonaan immunosuppressiivisten hoitojen myötä (6). Rintasyöpään liittyvä anti-Ri-vasta-ainepositii-vinen OMS reagoi immunologisiin hoitoihin osittain; opsoklonus häviää, mutta muut oireet jäävät pysyviksi (31).

Ruoansulatuskanavan pseudo-obstruktion (suoliston neuropatia) taustalla on suoliston hermopunksen neuronien tuho (6). Potilailla esiintyy kroonista ummetusta, painon laskua, pahoinvointia, oksentelua, nielemisvaikeuksia, vatsan turvotusta ja jopa suolen resektiota edellyttäviä suolitukoksia (32,33). Oireet voivat olla myös jaksoittaisia. Suoliston neu-

ropatia liittyy pienisoluiseen keuhkokarsinomaan ja anti-Hu-vasta-aineisiin. Vaste immunosuppressiivisille hoidoille on vaatimatonta (6).

Keskisuuren riskin fenotyypit

Keskisuuren riskin fenotyyppeihin kuuluvat N-metyyli-D-aspartaattireseptorivasta-aineisiin liittyvä enkefaliitti (NMDAR-enkefaliitti) ja tilat, jotka täyttävät mahdollisen autoimmuunienkefaliitin diagnostiset kriteerit (5,11). NMDAR-enkefaliitti kytkeytyy erityisesti 18–35-vuotiailla naisilla munasarjojen teratoomiin. Mahdollisissa autoimmuunienkefaliiteissa syövän poissulku on aiheellinen, jos neurologinen oireisto on multifokaalinen tai diffuusi ja potilaalta löytyy suuren tai keskisuuren riskin vasta-aineita (INTERNETTAULUKKO).

Muita keskisuuren riskin fenotyyppejä ovat aivorunkoenkefaliitti, Morvanin oireyhtymä, isoiloitu myelopatia, jäykkyysoireyhtymä (stiff person syndrome) ja polyradikuloneuropatia. Aivorunkoenkefaliitin ilmentymiä ovat okulomotoriset häiriöt ja bulbaarioireet, joskus myös liikehäiriöt kuten leuan dystonia sekä pikku- tai väliaivojen toimintahäiriöön viittaavat oireet ja löydökset. Paraneoplastinen myelopatia on usein symmetrinen ja selkäydinvaurio ulottuu useamman segmentin alueelle. Taustalta löytyy yleensä rinta- tai keuhkosyöpä sekä CV2/CRMP5- ja amfyysiinivasta-aineita. Paraneoplastinen jäykkyysoireyhtymä liittyy yleensä rintasyöpään ja amfyysiinivasta-aineisiin. GAD65-vasta-ainepositiivisilla se on erittäin harvinainen (5,34,35).

Diagnostiikka

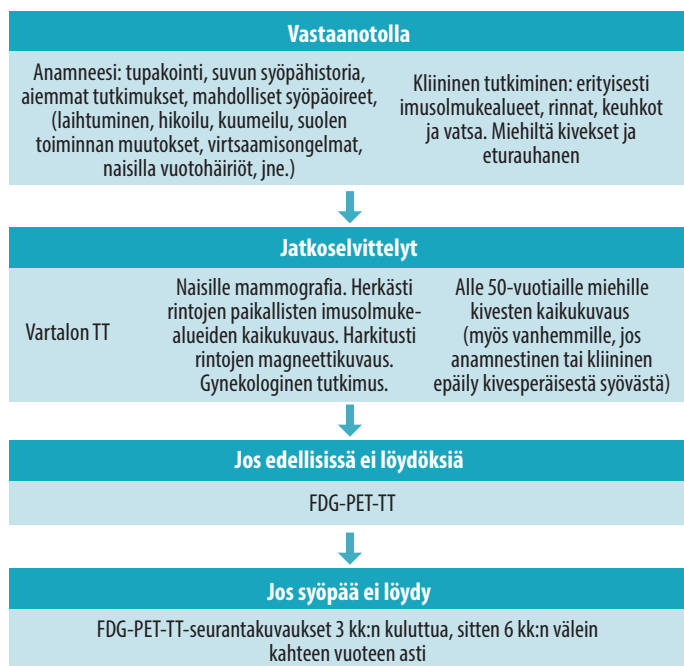
Paraneoplastisen neurologisen sairauden diagnostiikka ei ole ongelmallista, jos potilaalla on tyypillinen paraneoplastinen neurologinen oireyhtymä. Ongelmaksi muodostuvat tilanteet, joissa paraneoplastisen sairauden manifestaatio johdattaa etsimään muita, yleisempiä syitä sairaudelle, kuten suoliston pseudo-obstruktiossa tai psykiatriseen oirekuvaan painottuvassa limbisessä enkefaliitissa.

Paraneoplastinen neurologinen oireyhtymä alkaa yleensä ennen syöpäsairauden toteamis-

ta. Tavallisimmin syöpä diagnosoidaan 4–6 kuukauden kuluttua paraneoplastisen neurologisen sairauden tunnistamisesta mutta harvoin enää yli kahden vuoden kuluttua (5). Vaihdellen eri oireyhtymien mukaan syöpä diagnosoidaan noin 5–80 %:lla potilaista. Yleisimmät oireyhtymään johtavat syöpätyypit ovat keuhkoperäinen syöpä (17 %), rintasyöpä (16 %) ja lymfooma (12 %). Eturauhassyöpään liittyvät paraneoplastiset neurologiset sairaudet ovat harvinaisia, ja kyseessä voi myös olla jo todettuun paraneoplastiseen sairauteen liittymätön sattumalöydös. Eri paraneoplastiset vastaaineet assosioituvat tiettyihin syöpätyyppeihin (INTERNETTAULUKKO). On myös tärkeää huomioida, että uusia paraneoplastisia vasta-aineita löydetään edelleen (36).

Valtaosalla potilaista todetaan poikkeavuuksia aivo-selkäydinnesteessä, erityisesti, jos tutkimus tehdään kolmen kuukauden kuluessa neurologisen oireilun alkamisesta (37). Selkäydinnestetutkimuksen tyypillisiä löydöksiä ovat suurentunut proteiinipitoisuus ja lymfocyttivaltainen leukosytoosi. Osalla potilaista todetaan myös suurentunut IgG-indeksi ja oligoklonaalisia immunoglobuliinifraktioita. Paraneoplastisia antineuronaalisia vasta-aineita voidaan määrittää seerumista tai aivo-selkäydinnesteestä, mutta vasta-aineiden määrittäminen seerumista on ensisijainen tutkimus. Vasta-aineiden määrittäminen aivo-selkäydinnesteestä ei ole välttämättä seerumimäärittästä herkempi (38), mutta se saattaa tulla kyseeseen tilanteissa, joissa potilaalla on keskushermostoa affisioiva sairaus ja seerumimääritys on jäänyt negatiiviseksi. Negatiivinen löydös ei välttämättä sulje pois paraneoplastisen oireyhtymän mahdollisuutta, koska potilas voi tulla seropositiiviseksi myöhemmin.

Antineuronaalisten vasta-aineiden määrittäminen suoritetaan yleensä kaksivaiheisesti. Spesifiset vasta-aineet määritetään dot blot -hybridisaatiolla, immunofluoresenssitutkimuksella käyttämällä transfektoituja solulinjoja antigeenin lähteenä tai ELISA-testillä. Dot blot -hybridisaation tulos varmistetaan vielä immunohistokemiallisesti. Antineuronaaliset vasta-aineet sitoutuvat niille tunnusomaisella tavalla hermokudoksen kohdesoluihin tai solun eri osiin. Eri-



KUVA. Tutkimukset epäiltäessä paraneoplastista neurologista sairautta.

FDG-PET-TT = fluorodeoksiglukoosipositroniemissiotomografia-tietokonetomografia

laisia vasta-ainetutkimuspaketteja on saatavilla kaupallisesti. Jos potilaalla todetaan antineuroonaalisia paraneoplastisia vasta-aineita, hänet tulisi tutkia kohdennetusti ja nopeasti mahdollisen syöpäsairauden löytämiseksi.

Kliinisessä diagnostiikassa keskeistä on aiemman sairaushistorian kartoittaminen (**KUVA**). Tähän kuuluvat tupakointihistoria, keuhko-oireet, naisilla vuotohäiriöt tai rintatai munasarjasyöpätapaukset lähisuvussa. Sellittämätön laihtuminen, yöhikoilu ja epäselvä kuumeilu ovat lymfaattisten syöpien mahdollisia oireita. Kliinisessä tutkimuksessa keuhkojen auskultaatio, huolellinen imusolmukealueiden ja vatsan palpaatio, rintojen tutkiminen sekä miehillä kivesten ja eturauhasen tunnustelu kuuluvat perusselvittelyihin.

Verikokeista on vain harvoin hyötyä syöpädiagnostiikassa. Poikkeava täydellinen verenkuvaa saattaa ohjata selvittämään hematologista tai lymfaattista syöpää. Syöpämerkkiaineiden merkitys seulontatutkimuksina on vähäinen, koska ne ovat varsin epäspesifisiä ja suurenevat yleensä vasta, kun syöpä on laajemmin levinnyt (39).

Useimmissa suosituksissa vartalon tietokonetomografia (TT) on kaikille tehtävä perustutkimus. Naisille suositellaan mammografiaa ja usein myös rintojen kaikukuvausta. Jos nämä jäävät negatiivisiksi, rintojen magneettikuvaus on suositeltu jatkotutkimus. Kivesten kaikukuvausta suositellaan alle 50-vuotiaille miehille ja vanhemmillekin, jos kivesten palpaatiolöydös on poikkeava (40–42). Vanhemmilla miehillä tällaisissa tilanteissa kyseessä saattaa kuitenkin olla kiveslymfooma, ei kivessyöpä (43).

Elleivät edellä mainitut tutkimukset johda syöpädiagnosin jäljille, suositellaan kaikille FDG-PET-TT:tä. On kuitenkin hyvin tavallista, että syöpää ei löydy ensimmäisellä tutkimuskierroksella. Jos diagnoosi jää vielä auki, suositellaan kuvantamisten uusimista 3–6 kuukauden välein aina kahteen vuoteen asti (**KUVA**). Tämän jälkeen syöpäsairauden riski oirekuvan taustatekijänä on hyvin epätodennäköinen (5).

Hoito

Paraneoplastisen sairauden hoito on pääasiassa sen aiheuttaneen syöpäsairauden hoitoa, koska

Ydinasiat

- ▶ Etiologialtaan epäselvien neurologisten sairauksien selvittelyssä tulisi ottaa huomioon myös paraneoplastisen sairauden mahdollisuus.
- ▶ Diagnostiikassa keskeisintä on niin sanottujen paraneoplastisten vasta-aineiden määrittäminen.
- ▶ Vasta-aineiden löytyminen kertoo voimakkaasti siitä, minkälaisia kasvaimia oireiston takaa kannattaa lähteä etsimään.
- ▶ Paraneoplastisen neurologisen sairauden aiheuttaneen kasvaimen löytäminen saattaa olla jopa magneettikuvauksella hankalaa, jolloin tutkimuksia tulisi jatkaa FDG-PET-TT-kuvauksella.

immunosuppressiiviset hoidot tehoavat näihin tauteihin usein huonosti (44). Toisaalta syövän kannalta paraneoplastiset oireyhtymät ja niihin liittyvät vasta-aineet voivat parantaa oireiston aiheuttaneen syövän ennustetta. Varsin hyvä ennuste on Hodgkinin lymfoomassa, kivesperäisissä syövässä ja rajoittuneissa rinta- ja munasarjasyövässä. Usein potilaille kuitenkin jää huomattava neurologinen puutosoireisto (44).

Immunosuppressiivisia hoitoja kannattaa kokeilla erityisesti, jos kyseessä on perifeerinen neuronopatia, limbainen enkefaliitti, opsoklonus-myoklonus, anti-Ma2-vasta-aineisiin liittyvä oireyhtymä, LEMS, jäykkysoireyhtymä tai neuromyotonia (32,45,46). Valtaosa potilaista ei kuitenkaan saa vastetta näistä hoidoista (38). Keskimääräinen selviytymisaika on alle vuosi, ja vain viidesosa potilaista on elossa kolme vuotta oireiston alusta (4).

LEMS-potilaille suositellaan ensilinjan oireenmukaiseksi hoidoksi kaliumkanavan salpaajia (fampridiini, 3,4-diaminopyridiini) tai pyridostigmiinin ja 3,4-diaminopyrimidiinin yhdistelmähoitoa (47). Ellei näistä hoidoista ole hyötyä, on aiheellista aloittaa immunologiset hoitokokeilut.

Lopuksi

Kun potilaalla ei ole tiedossa olevaa syöpää, mahdollinen paraneoplastinen oireyhtymä on sekä diagnostinen että hoidollinen haaste. Hyvinkin pienet kasvaimet voivat aiheuttaa intensiivisen immuunireaktion myötä vaikean paraneoplastisen oireyhtymän, joka voi olla invalidiisoivampi kuin sen aiheuttanut syöpäsairaus. Kliinikon kannalta olennaista on osata epäillä paraneoplastisen prosessin mahdollisuutta, koska se on yleensä helposti testattavissa yhdellä verikokeella. ■

JARI HONKANIEMI, apulaisprofessori, neurologian erikoislääkäri, ylilääkäri

TAYS, neuroalojen ja kuntoutuksen vastuualue
Turun yliopisto

Vaasan keskussairaala, neurologian vastuuyksikkö

HANNU HAAPASALO, LT, dosentti, patologian ja neuropatologian erikoislääkäri, osastonylilääkäri

Fimlab laboratoriot Oy, patologia, Tampere

HANNA RAUNIO, LL, syöpätautien erikoislääkäri
TAYS, syövänhoidon vastuualue

MARJAANA TIAINEN, LT, dosentti, neurologian erikoislääkäri

HUS, Aivokeskus, neurologia

ANNE RÄISÄNEN-SOKOLOWSKI, LT, dosentti, patologian erikoislääkäri, ylilääkäri

HUS, Diagnostiikkakeskus, patologian vastuualue, HUS ja Helsingin yliopisto

AKI HIETAHARJU, LT, dosentti, neurologian erikoislääkäri, osastonylilääkäri

TAYS, neuroalojen ja kuntoutuksen vastuualue,
neurologian vastuuyksikkö

VASTUUTOIMITTAJA

Perttu Lindsberg

SIDONNAISUUDET

Jari Honkaniemi: Luentopalkkio/asiantuntijapalkkio (Lundbeck), muut sidonnaisuudet (Finva, A-vakuutus, Fennia, FINE vakuutuslautakunta, If, Kaleva, Liikennevakuutuskeskus, LähiTapiola, Länsi- ja Sisä-Suomen aluehallintovirasto, OP-Pohjola, Pohjantähti, Potilasvakuutuskeskus, Tapaturma-asioiden muutoslautakunta, Valtiokonttori, Valvira, Ålands Ömsesidiga Försäkringsbolag)

Hannu Haapasalo: Ei sidonnaisuuksia

Hanna Raunio: Ei sidonnaisuuksia

Marjaana Tiainen: Luentopalkkio/asiantuntijapalkkio (Sanofi Genzyme), luottamustoimet (HUS Eettinen toimikunta IV)

Anne Räisänen-Sokolowski: Luottamustoimet (Suomen sukellus- ja ylipainelääketieteellinen yhdistys, Suomen International Academy of Pathology)

Aki Hietaharju: Luentopalkkio/asiantuntijapalkkio (Sanofi Genzyme, Alnylam, Teva, Pfizer, Novartis Finland, Alexion Pharmaceuticals, Merck, Roche), korvaukset koulutus- ja kongressikuluista (Sanofi Genzyme, Teva, Fresenius Medical Care, Merck, Novartis), luottamustoimet (NeuPSIG, Suomen Neurologisen yhdistyksen neuroimmunologian alajaos), hankkeet (STM:n Kansallinen Long Covid asiantuntijaryhmä)

KIRJALLISUUTTA

1. Auché M. Des névrites périphériques chez les cancéreux. *Rev Med (Paris)* 1890;10:785–807.
2. Dropcho EJ. Update on paraneoplastic syndromes. *Curr Opin Neurol* 2005;18:331–6.
3. Vogrig A, Gigli GL, Segatti S, ym. Epidemiology of paraneoplastic neurological syndromes: a population-based study. *J Neurol* 2020;267:26–35.
4. Graus F, Delattre JY, Antoine JC, ym. Recommended diagnostic criteria for paraneoplastic neurological syndromes. *J Neurol Neurosurg Psychiatry* 2004;75:1135–40.
5. Graus F, Vogrig A, Muñoz-Castrillo S, ym. Updated diagnostic criteria for paraneoplastic neurologic syndromes. *Neurol Neuroimmunol Neuroinflamm*, julkaistu verkossa 18.5.2021. DOI:10.1212/NXI.0000000000001014.
6. Höftberger R, Rosenfeld MR, Dalmau J. Update on neurological paraneoplastic syndromes. *Curr Opin Oncol* 2015;27:489–95.
7. Graus F, Dalmau J. Paraneoplastic neurological syndromes in the era of immune-checkpoint inhibitors. *Nat Rev Clin Oncol* 2019;16:535–48.
8. Rojas I, Graus F, Keime-Guibert F, ym. Long-term clinical outcome of paraneoplastic cerebellar degeneration and anti-Yo antibodies. *Neurology* 2000;55:713–5.
9. Gwathmey KG. Sensory neuronopathies. *Muscle Nerve* 2016;53:8–19.
10. Graus F, Escudero D, Oleaga L, ym. Syndrome and outcome of antibody-negative limbic encephalitis. *Eur J Neurol* 2018;25:1011–16.
11. Hietaharju A, Tienari P. Autoimmuunienkefalitit. *Duodecim* 2021;137:1933–40.
12. Graus F, Titulaer MJ, Balu R, ym. A clinical approach to diagnosis of autoimmune encephalitis. *Lancet Neurol* 2016;15:391–404.
13. Graus F. Anti-Hu-associated paraneoplastic encephalomyelitis: analysis of 200 patients. *Brain* 2001;124:1138–48.
14. Antoine JC, Honnorat J, Camdessanche JP, ym. Paraneoplastic anti-CV2 antibodies react with peripheral nerve and are associated with a mixed axonal and demyelinating peripheral neuropathy. *Ann Neurol* 2001;49:214–21.
15. Zis P, Paladini A, Piroli A, ym. Pain as a first manifestation of paraneoplastic neuropathies: a systematic review and meta-analysis. *Pain Ther* 2017;6:143–51.
16. Madhavan AA, Carr CM, Morris PP, ym. Imaging review of paraneoplastic neurologic syndromes. *AJNR Am J Neuroradiol* 2020;41:2176–87.
17. Yu Z, Kryzer TJ, Griesmann GE, ym. CRMP-5 neuronal autoantibody: marker of lung cancer and thymoma-related autoimmunity. *Ann Neurol* 2001;49:146–54.
18. O'Neill JH, Murray NMF, Newsom-Davis J. The Lambert-Eaton myasthenic syndrome. A review of 50 cases. *Brain* 1988;111:577–96.
19. Titulaer M, Wirtz PW, Kuks J, ym. The Lambert-Eaton myasthenic syndrome 1988–2008: a clinical picture in 97 patients. *J Neuroimmunol* 2008;201–202:153–8.
20. Ivanovski T, Miralles F. Lambert-Eaton myasthenic syndrome: early diagnosis is key. *Degener Neurol Neuromuscul Dis* 2019;9:27–37.
21. Lennon VA, Kryzer TJ, Griesmann GE, ym. Calcium-channel antibodies in the Lambert-Eaton syndrome and other paraneoplastic syndromes. *N Engl J Med* 1995;332:1467–74.
22. Motomura M, Lang B, Johnston I, ym. Incidence of serum anti-P/Q-type and anti-N-type calcium channel autoantibodies in the Lambert-Eaton myasthenic syndrome. *J Neurol Sci* 1997;147:35–42.
23. Zalewski N, Lennon VA, Lachance DH, ym. P/Q- & N-type calcium channel antibodies: oncological, neurological & serological accompaniments. *Muscle Nerve* 2016;54:220–7.
24. Sabatier L, Titulaer M, Saiz A, ym. SOX1 antibodies are markers of paraneoplastic Lambert-Eaton myasthenic syndrome. *Neurology* 2007;70:924–8.
25. Titulaer MJ, Klooster R, Potman M, ym. SOX antibodies in small cell lung cancer and Lambert-Eaton myasthenic syndrome: frequency and relation with survival. *J Clin Oncol* 2009;27:4260–7.
26. Caviness JN, Forsyth PA, Layton DD, ym. The movement disorder of adult opsoclonus. *Mov Disord* 1995;10:22–7.
27. Pranzatelli MR, Tate ED, McGee NR. Demographic, clinical, and immunologic features of 389 children with opsoclonus-myoclonus syndrome: a cross-sectional study. *Front Neurol* 2017;8:468.
28. Armanque T, Titulaer MJ, Sabater L, ym. A novel treatment-responsive encephalitis with frequent opsoclonus and teratoma. *Ann Neurol* 2014;75:435–41.
29. Pittock SJ, Lucchinetti CF, Lennon VA. Anti-neuronal nuclear autoantibody type 2: paraneoplastic accompaniments. *Ann Neurol* 2003;53:580–7.
30. Pranzatelli MR, Tate ED. Trends and tenets in relapsing and progressive opsoclonus-myoclonus syndrome. *Brain Dev* 2016;38:439–48.
31. Weizman DA, Leong WL. Anti-Ri antibody opsoclonus-myoclonus syndrome and breast cancer: a case report and a review of the literature. *J Surg Oncol* 2004;87:143–5.
32. Lee HR, Prather CM. Paraneoplastic gastrointestinal motor dysfunction: clinical and laboratory characteristics. *Am J Gastroenterol* 2001;96:373–9.
33. Weinkauff C, McPhillips S, Krouse R, ym. Autoimmune gastrointestinal paralysis: failure of conventional treatment without immunomodulation. *Case Rep Surg* 2014;2014:180654.
34. Dalmau J, Graus F, Villarejo A, ym. Clinical analysis of anti-Ma2-associated encephalitis. *Brain* 2004;127:1831–44.
35. Flanagan EP, McKeon A, Lennon VA, ym. Paraneoplastic isolated myelopathy: clinical course and neuroimaging clues. *Neurology* 2011;76:2089–95.
36. Mandel-Brehm C, Dubey D, Kryzer TJ, ym. Kelch-like protein 11 antibodies in seminoma-associated paraneoplastic encephalitis. *N Engl J Med* 2019;381:47–54.
37. Psimaras D, Carpentier AF, Rossi C, ym. Cerebrospinal fluid study in paraneoplastic syndromes. *J Neurol Neurosurg Psychiatry* 2010;81:42–5.
38. McKeon A, Pittock SJ, Lennon VA. CSF complements serum for evaluating paraneoplastic antibodies and NMO-IgG. *Neurology* 2011;76:1108–10.
39. Suonpää P, Nevala R, Beule A, ym. Lähtökohdaltaan tuntematon syöpä. *Duodecim* 2019;135:83846.
40. Titulaer MJ, Soffietti R, Dalmau J, ym. Screening for tumours in paraneoplastic syndromes: report of an EFNS task force. *Eur J Neurol*, julkaistu verkossa 19.9.2010. DOI:10.1111/j.1468-1331.2010.03220.x.
41. Tilastot. Helsinki: Suomen Syöpärekisteri 2022. www.syoparekisteri.fi/tilastot.
42. Sunela K, Mäenpää H, Tolonen T, ym. Kivessyövän hoito. *Duodecim* 2021;137:477–86.
43. Pollari M, Mannisto S, Vähämurto P, Lepä S, Kiveslymfooma. *Duodecim* 2021;137:685–91.
44. Furneaux HM, Rosenblum MK, Dalmau J, ym. Selective expression of Purkinje-cell antigens in tumor tissue from patients with paraneoplastic cerebellar degeneration. *N Engl J Med* 1990;322:1844–51.
45. Voltz R. Paraneoplastic neurologic autoimmune diseases. *Nervenarzt* 2002;73:909–29.
46. Younes-Mhenni S, Janier MF, Cinotti L, ym. FDG-PET improves tumour detection in patients with paraneoplastic neurological syndromes. *Brain* 2004;127:2331–8.
47. Oh SJ. Amifampridine for the treatment of Lambert-Eaton myasthenic syndrome. *Expert Rev Clin Immunol* 2019;15:991–1007.

Lue myös tämän numeron tapausselostus: J. Honkaniemi ym. Paraneoplastinen neurologinen sairaus syövän ensi-ilmentymänä. Duodecim 2022;138:1039–43.